Aus dem Pathologischen Institut der Universität Basel
Vorsteher: Prof. Dr. A. Werthemann.

Atypisches Oesophaguscarcinom

Beitrag zur Frage der Entstehung der kleinzelligen sarkomartigen Krebse

mit drei Abbildungen im Text.

Inaugural-Dissertation zur Erlangung
der Doktorwürde der Medizinischen Fakultät
der Universität Basel

vorgelegt von

Oskar CAPREZ

von

TRINS (Graubünden)

Philographischer Verlag Dr. E. Waldstein / Basel / 1941

Aus dem Pathologischen Institut der Universität Basel
Vorsteher: Prof. Dr. A. Werthemann.

Atypisches Oesophaguscarcinom

Beitrag zur Frage der Entstehung der kleinzelligen sarkomartigen Krebse

mit drei Abbildungen im Text.

Inaugural-Dissertation zur Erlangung
der Doktorwürde der Medizinischen Fakultät
der Universität Basel

vorgelegt von

Oskar CAPREZ

von

TRINS (Graubünden)

Philographischer Verlag Dr. E. Waldstein / Basel / 1941

Von der medizinischen Fakultät Basel genehmigt
auf Antrag von Professor Dr. med. A. Werthemann.

Tag der Promotion: 13. Februar 1940.

R. UNIV.
BIBLIOTHEEK
LEIDEN

Die bösartigen Geschwülste der Speiseröhre sind vom morphologischen Standpunkt aus ziemlich gleichförmig.

Bei der **makroscopischen Betrachtung** erscheinen die Speiseröhrenkrebse hauptsächlich in drei charakteristischen Formen.

1. die narbigen-stenosierenden scirrhösen Krebse, meist von beschränkter Längenausdehnung, vorwiegend halbcirculär oder ringförmig die Speiseröhrenlichtung einnehmend. Sie führen meistens zu frühzeitigen Stenosen;
2. die medullären Krebse, die sich meistens in viel stärkerer Ausbreitung zeigen und oft brüchig zerfallen. Solche Tumoren zeigen öfters tiefe Rinnen oder schüssige Vertiefungen, infolge der starken Nekrosen und durch das ausgedehnte „Abweiden" des Krebses;
3. die polypösen blumenkohlartigen umschriebenen Wucherungen. Die gewöhnlich grossen Tumoren sind mit breitem Stil in die Wand verankert und neigen ebenfalls, wie die medullären, unter dem Einfluss mechanischer Schädigungen zu oberflächlichen Exulcerationen. Bei diesen Geschwülsten sind histologisch drüsig gebaute Tumoren vorhanden. Uebergänge von der einen zur andern Form sind mehrfach feststellbar.

Die häufigsten Lokalisationen des Oesophaguscarcinoms sind die drei physiologischen Engen in der Höhe des Ringknorpels, in Birfurkationshöhe und im Hiatus oesophagens.

Bei der **mikroscopischen Untersuchung** treffen wir als häufigste Form die verhornenden Plattenepithelcarcinome, die nach Starlinger 92 % aller Fälle ausmachen, sowohl bei narbig-scirrhösen, wie auch bei weichen Formen. Weniger häufig sind die nicht verhornenden Plattenepithelcarcinome. Nicht selten sind auch Basalzellenkrebse, oft als solid wachsende Formen, die mehrfach auch Uebergänge zum verhornenden Plattenepithelkrebs zeigen. Seltener kann man histologisch Adenocarci-

nome nachweisen und nur in sehr seltenen Fällen schleimbildende Krebse vom Typus des Carcinoma gelatinosum. In vereinzelten Beobachtungen wurden ausgereifte Cylinderepithelcarcinome gefunden. Sogar Flimmerepithelcarcinome sind schon beobachtet worden (Aschoff). Zu erwähnen sind hier auch die seltenen Fälle von Carcinosarcom des Oesophagus, d. h. Geschwülste, die aus einem carcinomatösen und einem sarcomatösen Anteil aufgebaut sind. Anders zu beurteilen sind Krebse von entdifferenzierten rein sarcomatösem histologischem Bau. Saltikow nennt sie Carcinoma sarcomatodes. Auf einen derartig seltenen, von Herzog beschriebenen Fall, der differentialdiagnostisch sich mit der eigenen Beobachtung vergleichen lässt, wird später noch eingegangen werden.

Es soll im folgenden ein Speiseröhrenkrebs beschrieben werden, der in der Bifurkationshöhe einen größeren nicht stenosierenden schlüsselförmigen Tumor gebildet hat, der aber durch eine sehr ausgedehnte Metastasierung in verschiedenen Organen auffiel. Eine besondere Schwierigkeit bot die histologische Deutung des Falles. Es fand sich bei der mikroscopischen Untersuchung ein auffallend kleinzelliger Tumor, den man teilweise als Lymphosarcom deuten könnte, der aber mehrfach sichere epitheliale Zellanordnungen zeigte. Es ist das eine Tumorform, wie wir sie in einigen Fällen von Bronchialkrebsen finden oder auch bei seltenen Geschwülsten der Thymus (Largiadèr).

Eigene Beobachtung: G.-B. K., 71 Jahre alter Mann. Aus der Anamnese wissen wir, dass der Patient früher nie krank gewesen sein soll. In letzter Zeit litt er an einer chronischen Tracheobronchitis bei Myodegeneratio cordis. Es lag ein ausgesprochener Aethylismus vor. Der Mann trat in die Medizinische Klinik des Basler Bürgerspitals (Vorsteher Prof. R. Staehelin) ein.

Es fiel hier sein psychisches Verhalten sofort auf. Wegen starker Unruhe wurde er in die Psychiatrische Klinik Friedmatt verlegt (Vorsteher Prof. J. Stæhelin). Dort wurde eine rapide Abmagerung bei teilweiser völliger Appetitlosigkeit festgestellt. Dazu bestand eine chronische Obstipation. Während einiger Tage konnte der Patient nur Flüssigkeiten einnehmen, später ertrug er wieder 2 Tage lang die Normalkost. Der letale Ausgang erfolgte ganz unerwartet. Die klinische Diagnose lautete: Senile alkoholische Demenz, chronische Tracheobronchitis. Bei der kurz nach dem Tode vorgenommenen Sektion ergab sich:

Sektionsprotokoll im Auszug (Obduzent Dr. Oppikofer):
S. N. 818/39, G.-B. K.

Leiche eines älteren Mannes in stark ausgebildeter Totenstarre. Ueber dem Sacrum kleinhandtellergroßer Hautdefekt. Die Pupillen sind rund, mittelweit, gleichweit. Bei der Eröffnung des Abdomens liegt das grosse Netz über den verschieden stark contrahierten Dünndarmschlingen ausgebreitet. Es ist mit der rechten seitlichen Bauchwand und mit der Gallenblase verwachsen. Das Zwerchfell steht rechts auf Höhe des 4. ICR., links in Höhe der fünften Rippe. Die Milz liegt gut drei Querfinger oberhalb des linken Rippenbogens. Am Thorax sind unter den grossen Brustmuskeln auf der rechten Seite einzelne weisse Knötchen zu finden, die z. T. auch stärker gerötet sind. Die Rippen sind sehr brüchig. Die vierte Rippe zeigt in ihren mittleren Partien einen nussgrossen, prallelastischen Knoten, der auf Schnitt sehr weich und weisslich erscheint, z. T. ist er auch stärker durchblutet. Dieser Knoten springt stark in die rechte Pleurahöhle vor.

Die linke Lunge ist vollständig frei, die Pleurahöhle leer. Sie zeigt überall spiegelnde Pleura. Sie ist besonders im Oberlappen stark gebläht. Man findet dort grau-rötliches saftreiches Gewebe. Der Unterlappen ist dunkler gefärbt. Seine Randpartien sind zum grossen Teil dunkelrot, schlaff, wobei der abstreifbare Saft nicht lufthaltig ist. Die Bronchialschleimhaut ist leicht gerötet. Die Lungenarterien zeigen spärliche gelbliche Intimaverdickungen. Die Lymphdrüsen sind vergrössert, von schwarzem Pigment durchsetzt, z. T. zeigen sie weisse, sehr weiche Einlagerungen.

Die rechte Lunge zeigt ausgedehnte flächenhafte Verwachsungen, welche z. T. nur scharf lösbar sind. Sie ist ebenfalls gebläht. Das Gewebe im Ober- und Mittellappen graurötlich, gut lufthaltig. Im Unterlappen ist es dunkler, der Blutgehalt ist vermehrt. Die Bronchien zeigen eine leichte Rötung der Schleimhaut. Die Arterien zeigen einige leicht gelbliche Verdickungen der Intima. Die Lymphdrüsen sind stark vergrössert. Sie bestehen zum grossen Teil aus weichem quellendem weisslichem und z. T. auch stark gerötetem Gewebe. Besonders diese rötlichen Randpartien der Lymphdrüsen zerfliessen leicht.

Das Herz ist schlaff und grösser als die Faust der Leiche. Die Arteria pulmonalis enthält Speckhautgerinsel, Cruor und etwas flüssiges Blut. Die Pulmonalklappen sind zart, spielen im Wasserstrahl. Auch die Tricuspidalklappen sind zart. Foramen ovale geschlossen. Das rechte Herz ist etwas erweitert, ebenfalls das linke. Die Mitralklappen sind stellenweise etwas verhärtet, ihre Sehnenfäden sind ziemlich kurz, zum grossen Teil plump und verwachsen. Das Endocard des Vorhofes ist

weiss, die Aortenklappen zart. Die Ausflussbahn der Aorta ist ebenfalls zart. Das Pericard zeigt im Gebiet des linken Herzrohres einen knapp kirschengrossen, weichen und gleichbeschaffenen Knoten, wie der in der rechten Pleurahöhle. Die Kranzgefässe sind etwas verhärtet, stellenweise leicht verengt. Im rechten Kranzgefäss ist die Intima z. T. ulceriert. Der Herzmuskel ist auf Schnitt blass braunrötlich, etwas trüb, saftreich.

Halsorgane: Die Zunge ist mit bräunlichen abstreifbaren Massen belegt. Tonsillen klein, etwas gerötet und leicht durchzogen von weisslichen Strängen.

Auf der Höhe der Bifurkation findet man im Oesophagus auf einer Länge von 13 cm. einen über die Schleimhautoberfläche stark hervorstehenden, die Speiseröhre ringförmig umgreifenden Tumor, der weich-markig beschaffen ist. Z. T. ist dieser Knoten stark durchblutet. Sein Zentrum ist schlüsselförmig zerfallend, die Oberfläche in den Randabschnitten ist bröckelig z. T. graugrünlich gefärbt und stellenweise auch zerfetzt. Eine eigentliche Stenosierung durch den Tumor liegt bei dem starken zentralen Zerfall nicht vor. Die erhalten gebliebene Schleimhaut des Oesophagus ist weissbräunlich und zeigt in unmittelbarer Umgebung des Tumors weissliche Schleimhautverdickungen. Die Trachea ist im Gebiet des Oesophagustumors ausgedehnt umgeben von diesem Tumorgewebe. Ihre Schleimhaut ist dunkelrot, aber im ganzen Verlauf erhalten. Die cervicalen Lymphdrüsen sind stark vergrössert, z. T. markig weisslich, stark durchblutet. Die Paratrachealymphdrüsen und auch diejenigen der Birfurcation zeigen überall das gleiche Bild, sie sind stark vergrössert, markig weisslich und stellenweise auch stark durchblutet. Der Kehlkopfknorpel ist vergrössert. Die Schilddrüse ist mittelgross. Sie zeigt regelmässig gebautes hellbräunliches colloidhaltiges Gewebe. Die Leber ist vergrössert, fest, zeigt zahlreiche verschiedengrosse an der Oberfläche etwas vorspringende weissrötliche Knoten. Auf Schnitt ist das Gewebe vollständig durchsetzt von bis kirschgrossen Knoten, die sehr weich und markig sind und z. T. eine starke Durchblutung zeigen.

Der Magen zeigt etwas gewulstete graurote Schleimhaut mit zahlreichen feinen Blutpunkten, besonders in der Cardia.

Das Pankreas ist ziemlich stark fettdurchwachsen, blutreich. Die epigastrischen Lymphdrüsen sind z. T. vergrössert, rot, z. T. auch mehr weisslich weich. Die gleichen Veränderungen sind an den portalen Lymphdrüsen zu sehen.

Gehirn: In den vordersten Partien des rechten Frontalhirns im Gebiete der Rinde, übergreifend auf das Mark, lässt sich eine rote Erweichung feststellen. Eine gleiche rote Er-

weichung, aber in geringerer Ausdehnung, findet sich auch in gleicher Höhe auf der linken Seite. Ebenso im rechten Temporallappen findet man in der Rinde und übergreifend auf das Mark eine knapp kirschgrosse Erweichung. Das Gehirn ist feucht, die Blutpunkte treten in mittlerer Zahl auf.

Skelettsystem: In den Wirbelkörpern finden sich ausserordentlich reichlich graurötliche, weiche z. T. zerfliessende Einlagerungen, in deren Gebiet der Knochen sehr weich ist.

Histologische Untersuchung: Primärtumor der Speiseröhre: Histologisch handelt es sich um ein ausserordentlich kleinzelliges, etwas spindelzelliges Gewebe. Der Tumor wächst stellenweise in Form feiner Zellbalken ohne weitere Differenzierung erkennen zu lassen. Oft ist die Ausreifung sehr gering, so dass nur ein Zellbrei mehr erkennbar ist. Eigenartig bleibt die Beziehung des Tumorgewebes zur Mucosa des Oesophagus. An den Stellen, die noch erhaltene Oesophagusschleimhaut feststellen lassen, hat der Tumor keine Beziehung zum Plattenepithel. Das Speiseröhrenepithel ist vollkommen gleichmässig erhalten und verhält sich in seinen basalen Schichten völlig ruhig, was Zellform und Kernstellung anbelangt. An einer zweiten Stelle lässt sich wiederum der gleiche Bau des Krebses feststellen. Man kann auch hier zeigen, wie zwei verschiedene Epithelformationen aneinander stossen. Einmal das ruhiggelagerte unverdächtige Plattenepithel der Oesophagusschleimhaut und dann das entdifferenzierte Gewebe des Blastoms. Dieses erinnert öfters auffallend stark an ein Sarkom. Es ist ein sarkomartig-kleinzelliger Tumor, wie wir ihn kennen, bei den sogenannten sarkomartigen Lungenkrebsen, und wie er sehr charakteristisch beim „Schneeberger"-Lungenkrebs gefunden wird.

Hiluslymphdrüse und Bronchus erster Ordnung zeigt, wie der Tumor gegen den Bronchus vorwächst. Der Bronchus selbst, der makroscopisch etwas tumorverdächtig erschien, ist aber nicht verändert, d. h. die Bronchialschleimhaut ist vollständig erhalten. Auch die Knorpelspangen sind grösstenteils noch vorhanden, nur in die Lymphgefässe ist das Tumorgewebe eingedrungen. Auch die Hiluslymphdrüsen sind vom Krebs teils durchwachsen.

Epigastrische Lymphdrüse: ist durchwachsen von dem gleichen Tumor. Das Gewebe ist stark durchblutet. Das Geschwulst-

gewebe ist kleinzellig, teilweise etwas spindelzellig. Leber: Ausgedehnt von Krebsgewebe durchsetzt, das sich in grösseren und kleineren Knoten ausgebildet hat. Der Tumor zeigt hier wiederum einen kleinzelligen etwas spindeligen Bau. Die grösseren Metastasen zeigen eine starke Durchblutung des Stroma. Hie und da sind auch leichte Haemosiderinablagerungen festzustellen. Bei Fettfärbung ist eine grob- und mittelgrobtropfige, eher leichte Verfettung vorhanden, die regellos angeordnet ist. Linkes Herzohr mit pericardialem Fettgewebe: zeigt wiederum das gleiche primitive Gewebe, das sich allerdings hie und da zu einzelnen Zellbändern anordnet und z. T. im Verlauf von Gefässen eine gewisse epitheliale Zellbildung zeigt. An andern Stellen kommt es auch zur Entwicklung von sphärischen grösseren Elementen mit sehr chromatinreichen Kernen.

Blutungsherd im rechten Temporallappen: zeigt eine frische, massige, rote Blutung mit Zerstörung des Hirngewebes. In den Randteilen des Blutungsherdes und in den Blutmassen im Innern kann man hie und da einzelne Zellen und auch grössere Zellkomplexe finden, die den Elementen des Primärtumors entsprechen, so dass hier anzunehmen ist, dass eine Gehirnmetastase vorliegt mit starker blutiger Erweichung.

Zusammenfassung des histologischen Befundes: Der Tumor ist überall ausserordentlich zellreich, oft kleinzellig. Die einzelnen Elemente sind in sarkomartiger Auflockerung, oft so, dass keine eigentlichen epithelialen Bindungen festzustellen sind. Grösstenteils findet sich nur ein vorwiegend rundzelliges und leicht polymorphes Gewebe. Die einzelnen Tumorstellen zeigen öfters sehr chromatinreiche Kerne und wenig Protoplasma. Es kommen dann wiederum Partien mit Riesenzellbildungen vor. Häufig sind derartige Zellen, die drei-, vier- und mehrkernig sind. Auch Kernteilungen sind zahlreich, vor allem auch solche, die atypisch verlaufen.

Dieser Geschwulsttypus findet sich vorwiegend an den verschiedenen untersuchten Stellen des Primärtumors und dann in den Metastasen in den zugehörigen Lymphdrüsen. In anderen Metastasen kann man gewisse Formationen finden, aus denen eindeutig hervorgeht, dass hier ein epithelialer Tumor vorliegen muss. Es ändern sich die Geschwulstzellen einmal in ihrer Form, indem

sie öfters spindelig erscheinen und die Neigung besitzen, sich zu Zellbalken anzuordnen. Hie und da haben die Elemente auch die Neigung, gewisse sich immer wiederholende Gewebsstrukturen zu zeigen. So sind vor allem nicht selten tubuläre, dann auch trabekuläre Anordnungen der Geschwulstzellen festzustellen. Seltener auch kommt es zur Ausbildung von sogenannten pallisardenartigen Stellungen der Zellen, wie man es manchmal bei Nervengeschwülsten findet. Charakteristisch sind aber überall die mehr soliden Komplexe, die sehr stromaarm sind. Man kann hier eine leichte rundzellige Infiltration im Stützgewebe feststellen.

Sicher handelt es sich beim vorliegenden Falle nicht um eine der üblichen Krebsformen der Speiseröhre. Die scharfe Abgrenzung des Tumorgewebes gegen das Plattenepithel der Oesophagusmucosa spricht dafür, dass der Tumor weitgehend entdifferenziert ist und am ehesten einem ortsfremden Epithel entstammen muss.

Die beschriebene kleinzellig-rundzellige Carcinomform kennen wir bei Bronchialcarcinomen, sowie auch in einigen Fällen des Magencarcinoms, so dass sich in unserem Falle gleich die Frage aufdrängt, ob nicht eine Heteroplasie von Tracheal- oder Magenschleimhaut in die Speiseröhre dieser primitiven Geschwulstform als Ausgangsgewebe gedient hat. Der weiteren Besprechung des Falles soll deshalb ein kurzer Ueberblick über die Entwicklungsgeschichte der Speiseröhre vorangehen.

Nach Anders führt eine Ausstülpung der ventralen Wand des Oesophagus als birnförmiges Divertikel zur Abteilung des Trachea, bezw. der Lungen. Zunächst besteht noch eine weite Kommunikation zwischen Trachea und Oesophagus. Die definitive Trennung von Oesophagus und Trachea erfolgt dadurch, dass, während die Lungenknospen in caudaler Richtung vorwachsen, die zwischen Oesophagus und Trachea bestehende Scheidewand in entgegengesetzter Richtung, d. h. oralwärts sich vorschiebt und die lateralen Wände des Vorderdarmes eine caudalbeginnende Verschmelzung zeigen, die zur Bildung des Septum oesophago-tracheale führt. Ein unvollständiger Abschluss führt zur Oesophagotrachealfistel, gewöhnlich verbunden mit oralwärts bestehender Oesophagusatresie, doch sind auch Fälle von Oesophagotrachealfisteln ohne Atresie bekannt (Stübler).

Die ausgedehnten Untersuchungen Schridde's lehren uns, dass in der komplizierten Entwicklungsgeschichte des Oesophagus-

epithels fünf verschiedene Epithelformationen aufeinander folgen, bis es zur Entstehung des definitiven Plattenepithels kommt, nämlich:

1. einschichtiges entodermales Epithel,
2. zwei- und mehrschichtiges Cylinderepithel,
3. Flimmerepithel,
4. Polyedrische helle Zellen,
5. das definitive mehrschichtige nicht verhornende Plattenepithel.

Der primitiven Schleimhautauskleidung aus den primären Entodermzellen, wie auch am Ende des ersten Monats dem zweischichtig-cylindrischen Epithel begegnen wir noch vor Abschnürung der Trachea, so dass in einer Hemmungsbildung, d. h einem partiellen Stehenbleiben in dieser Epithelformation ein Ausgangsgewebe für einen Krebs sowohl des Oesophagus, wie der Trachea gegeben wäre.

Von Schleimhautheteroplasien sind nur Magenschleimhautinseln bekannt, die Schridde in 70 % aller Sektionen nachweisen konnte. In unserem Falle wäre nun daran zu denken, ob nicht durch eine vorgeburtlich obliterierte Fistel an der fötalen Verbindungsstelle eine Heteroplasie der Trachealschleimhaut auf Höhe der Bifurkation bestanden haben könnte. Dies ist jedoch entwicklungsgeschichtlich kaum wahrscheinlich, da sich die Trachea vom Oesophagus abschnürt und nicht umgekehrt. Auch sind in der Literatur keine solchen Fälle bekannt, wohl aber kennen wir Heteroplasien von Oesophagusschleimhaut in der Trachea.

Für unsern Fall ist der Hinweis von B. Fischer bedeutungsvoll, dass auch verschiedene Arten von Cysten in der Speiseröhre gefunden werden, die sämtlich die Neigung haben, sich in der Richtung der Tracheal-Lungenanlage zu entwickeln. Die höchste Ausbildung einer derartigen Gewebsmissbildung ist die Nebenlunge.

Unser Tumorgewebe zeigt eine auffallende Aehnlichkeit mit demjenigen des „Schneeberger" Lungenkrebses. Hueck bezeichnet ihn als Carcinoma simplex oder kleines Rundzellencarcinom. Beachtlich ist dabei der Hinweis von Herzog, das beim „Schneeberger" Krebs verschiedentlich der Bau eines Sarkoms vorge-

täuscht wird. Er wurde anfänglich immer als Lymphosarkom beschrieben. Erst durch die Untersuchungen von Schmorl war die epitheliale Herkunft dieses Blastoms erwiesen. Man glaubt, dass diese Krebse aus den basalen Zellschichten der Bronchialschleimdrüsen oder des Bronchialepithels enstehen. Auffällig ist, dass diese Lungenkrebse hauptsächlich in den Schneeberger- und Joachimsthalergrubenbezirken gefunden werden, was auf das Vorkommen der Radium-Emanation zurückzuführen ist (Fischer-Wasels). Unter den verschiedenen histologischen Formen der Bronchialkrebse wird dieser Typus aber auch in unserer Gegend in einem grossen Prozentsatz gefunden.

Auffallend bleibt der Metastasierungstyp unseres Oesophagustumors, der sich an denjenigen der Bronchialcarcinome anlehnt, nämlich: Hilus-, tracheobronchiale, cervicale, epigastrische und portale Lymphdrüsen, Leber, Gehirn, Knochenmark. In unserem Falle fällt auch die für Oesophaguscarcinome seltene ausgedehnte Metastasierung in Wirbelkörper und Rippe auf.

Herzog beschreibt ein klein- und rundzelliges Carcinom der Speiseröhre, doch fehlen in unserem Falle die von ihm beschriebenen Cancroidbildungen. Auch ein anderer Metastasierungstyp wird erwähnt. Dazu fehlt in seinem Falle die hier so scharfe Abgrenzung gegenüber dem Plattenepithel. Schmincke meint zu diesem Fall (Herzog), dass diese Geschwülste aus epithelialen Keimen mit innewohnenden mesenchymalen Potenzen hervorgehen und setzt sie in Parallele zu den Speicheldrüsenmischtumoren, deren Genese nach Marchand ebenso aufzufassen ist. Er glaubt, daß es sich um branchiogene Geschwülste handelt. Die rein topographischen Beziehungen lassen in unserem Falle eine branchiogene Aetiologie ausschliessen. Dazu sind branchiogene Krebse meist Plattenepithelcarcinome.

Borst erwähnt Cylinderepithelcarcinome des Oesophagus an der Stelle der fötalen Verbindung des Oesophagus und der Trachea, sogen. heterologes Cylinderepithelcarcinom und ist der Ansicht, dass hier eine entwicklungsgeschichtliche Versprengung von Keimen zugrunde liege, so dass auch an einer normalerweise mit Plattenepithel bekleideten Fläche ein Cylinderepithelcarcinom ausgehen könne. Diese Ausführungen bringen erneut die Frage der Trachealepithelheteroplasie zur Sprache. Nicht ausgeschlossen ist jedoch dies, dass es sich dort rein um eine topographische Zufälligkeit handelt, bedenkt man, dass die anfängliche Verbindung zwischen

Oesophagus und Trachea eine sehr weite war. Andererseits ist auch an die Möglichkeit zu denken, dass sich an jener Stelle eine Magenschleimhautinsel vorgefunden hatte, schon deshalb, weil solche entsprechende Magenkrebse bekannt sind.

So wäre es auch in unserem Falle denkbar, dass der Tumor von einer kleinen Magenschleimhautinsel ihren Ausgang genommen hätte, so dass hier ein Krebs vorliegt, der als weitgehend entdifferenziertes Magencarcinom zu bezeichnen wäre, wobei aber auffallend ist, dass der eigene untersuchte Fall sehr stromaarm erscheint, zum Unterschied der sarkomähnlichen Magenkrebse, die gerade durch ihren Stromareichtum charakterisiert sind. Lindenmann beschreibt Fälle, die in ihrem Bau vielleicht eine gewisse Aehnlichkeit zeigen, jedoch dadurch sich unterscheiden, dass das Stroma sarkomatös entartet war.

Innerhalb dieser Möglichkeit wäre weiter zu prüfen, ob nicht eine partielle oder völlige Entwicklungshemmung der Anlage einer solchen Insel der Ausgangsort für unser Carcinom bilden konnte. Die primitive Stufe, die unsere Carcinomform im Gesammtrahmen aller Carcinomformen einnimmt, legt den Gedanken nahe, dass sie einer Epithelformation niederer Entwicklungsstufe entstammen könnte.

L. Gutzwiler erwähnt einen Fall, wo sich als Nebenbefund ein grösserer Herd von Magenschleimhaut in der Speiseröhre fand. In dieser Magenschleimhautinsel der 58jährigen Frau liessen sich Schleimhautinseln feststellen, bei denen man wiederum z. T. ein primitives hochcylindrisches Epithel auffinden konnte. An anderen Stellen in der gleichen Epithelversprengung konnte man ein mehr ausgereiftes Epithel unterscheiden, das dem entspricht, das wir als normales Magenepithel beim Erwachsenen finden.

Als letzte Möglichkeit bleibt der Ausgang aus einer umschriebenen Stelle, an der die basalsten Zellschichten des Oesophagusepithels auf niedriger Entwicklungsstufe geblieben sind, die von den umgebenden Plattenepithelien eventuell überwuchert worden waren. B. Fischer erwähnt die Möglichkeit, das bei embryonaler Keimausschaltung oder Fehldifferenzierung, die später zur Geschwulstbildung führt, die immanenten Eigenschaften der embryonalen Zellen in der Geschwulstanlage erhalten bleiben und so zu Strukturen führen, die an Ort und Stelle, wo die Geschwulst entsteht, später den Eindruck einer Metaplasie machen. Gerade Tumoren, deren Zelldifferenzierung mit den normalerweise an dem

Orte ihres Entstehens vorkommenden Zellen in direktem Gegensatz stehen, sind immer wieder als Beweise einer tatsächlich vorkommenden Metaplasie angeführt worden. Doch die Untersuchungen von Schridde weisen für das Entoderm des Oesophagus nach, dass es jedenfalls im Stande ist, verhornendes Plattenepithel ebenso zu bilden wie Cylinderepithel, so dass die Annahme einer embryonalen Fehldifferenzierung als Grundlage für unsere Geschwulstbildung sehr viel näher liegt, als die Annahme einer echten Metaplasie.

Zusammenfassung.

Bei einem 71jährigen Mann liess sich ein schlüsselförmiges, nicht stenosierendes Carcinom der Speiseröhre feststellen, das zu ausgedehnten Metastasen in verschiedenen Organen geführt hat.

Bei der histologischen Untersuchung konnte ein auffallend kleinzelliger, z. T. sarkomartiger Tumor festgestellt werden. An einzelnen Orten fanden sich typische epitheliale Bildungen der Tumorzellen. Das histologische Bild erinnert stark an die bei Bronchialkrebsen gefundenen kleinzelligen, sarkomartigen Tumoren.

Es wird versucht ob es möglich ist, diese eigenartige Zellform von einer der Epithelformationen der Speiseröhre her abzuleiten. Dabei wird die Möglichkeit erwähnt, dass es sich um ein primitives, frühembryonales Epithel handeln könnte, das als versprengter Keim sich an dieser Stelle fand.

Eine Ableitung dieses sarkomartigen Krebses von einer versprengten Magenschleimhautinsel wird wegen der auffallend geringen Stromaentwicklung des vorliegenden Krebses abgelehnt. Auf Grund der Untersuchungen scheint es wahrscheinlich, dass hier eine embryonale Fehldifferenzierung der Speiseröhrenschleimhaut in Bezug auf die verschiedenen von Schridde angegebenen Epithelformationen vorgelegen hat und dass wenig Wahrscheinlichkeit besteht, dass dieser Tumor von einer echten Epithelmetaplasie ausgegangen ist.

Literaturausweis.

Anders:	Schwalbe-Gruber: Morphologie der Missbildungen, III, 1929, 379.
Borst:	Lehre von den Geschwülsten, II, Bergmann 1904, 669.
Fischer-Wasels:	Handbuch der normalen und pathologischen Physiologie, 14, 1927, 1211.
Fischer-Wasels;	Acta der internation. Vereinigung für Krebsbekämpfung, Vol. III, 1938.
Gutzwiller:	Oesophago-Trachealfistel und Oesophagusatresie bei Fehlbildungen des Oesophagusepithels. Inaug.-Dissert. Basel 1937.
Herxheimer:	Grundriss der path. Anatomie, Bergmann 1932, 175.
Herzog:	Verh. dtsch. path. Ges., 17. Tagung 1914, 346.
Hueck:	Morphologische Pathologie, Thieme 1937, 473.
Lindenmann:	Z. Krebsforsch. III und VI.
Schmorl:	Verh. dtsch. path. Ges., 19. Tagung 1923, 192.
Schridde:	Die Entwicklungsgeschichte des menschlichen Speiseröhrenepithels und ihre Bedeutung für die Metaplasielehre. Wiesbaden 1907.
Stübler:	Henke-Lubarschs Handbuch der speziellen pathologischen Anatomie und Histologie, IV[1, 1926, 88.



Abbildung 1: Oesophaguscarcinom. Kleinzelliger, sarkomartiger Tumor, teilweise stark an Lymphosarkom erinnernd (Uebersichtsaufnahme).

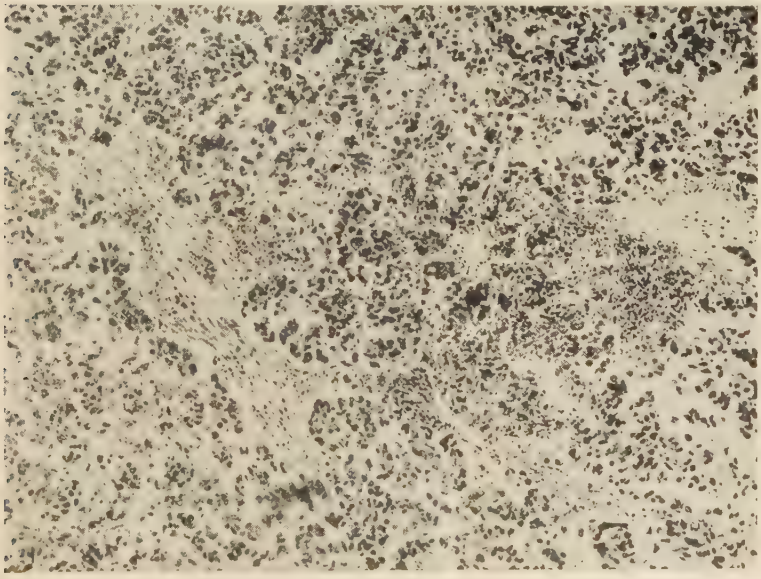

Abbildung 2: Oesophaguscarcinom. Metastase. Kleinzelliges, stromaarmes Carcinom mit umschriebener reaktiver Entzündung (mittlere Vergrösserung).

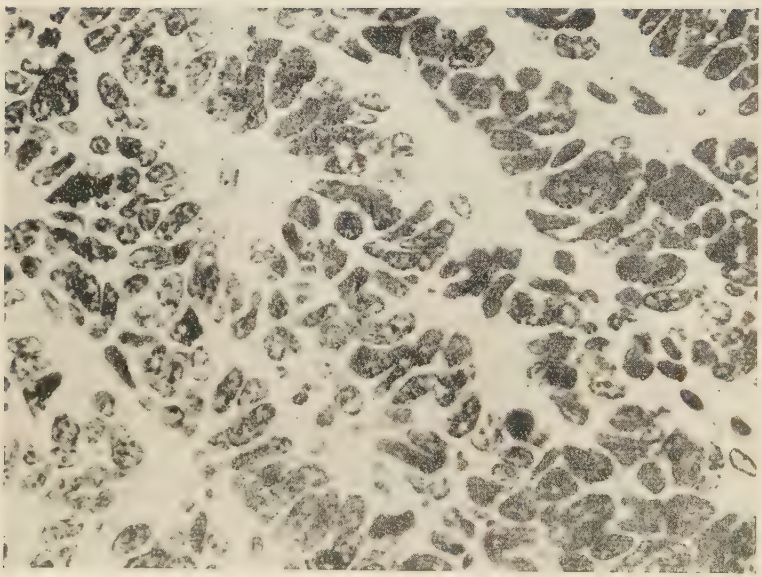

Abbildung 3. Oesophaguscarcinom. Epitheliale Zellbildungen mit rosettenartigen Stellungen der Zellen. Oefters Bildung von cylindrischen Zellformen (starke Vergrösserung).